

# Vollkeramik trifft Implantatprothetik\*

Kooperation mit DGÄZ und DGI erweiterte Themenkompetenz

Das 11. Keramiksymposium der Arbeitsgemeinschaft für Keramik in der Zahnheilkunde (AG Keramik) wurde in Kooperation mit der Deutschen Gesellschaft für Ästhetische Zahnheilkunde (DGÄZ) und mit der Deutschen Gesellschaft für Implantologie (DGI) in Dresden durchgeführt und thematisierte besonders die computer-gestützte Vorgehensweise in der Implantatprothetik mit vollkeramischen Werkstoffen.

Zahnimplantate sind zu einem festen Bestandteil für eine funktionelle und ästhetische Rehabilitation nach Zahnverlust geworden. Der Grund hierfür sind die guten Langzeitergebnisse mit Enossalpfeilern, die Patientenzufriedenheit durch Verbesserung der Kau-funktion [16] und ein immer breiter werdendes Behandlungsspektrum mit neuen Versorgungsmöglichkeiten, die besonders ästhetischen Ansprüchen und der klinischen Zuverlässigkeit gerecht werden [6, 8]. Dr. *Siegfried Marquardt*, Tegernsee, Implantologe und Vorstandsmitglied der DGÄZ, sowie ZTM *Rainer Semsch*, Müntertal, betonten, dass der Erfolg einer implantatgetragenen Versorgung von mehreren Faktoren abhängt. Dazu gehören neben dem knöchernen Fundament, der Implantatposition und Pfeilerlänge auch die Gestaltung der Implantat-Abutments und somit des prothetischen Aufbaus. Die Referenten zeigten im Rahmen des Themas „Digitalisierung in der Implantatprothetik“ neue Techniken, um einen dentogingivalen Übergang „von Rot nach Weiß“ unter ästhetischen Gesichtspunkten mittels einer exakten Planung zu erreichen.

Laut Dr. *Marquardt* kommt neben der Schaffung von idealen klinischen Ausgangsbedingungen der harmonischen Integration des Zahnersatzes, insbesondere bei fehlenden Einzelzähnen im Oberkiefer-Frontzahnbereich, eine hohe Bedeutung zu. Für den langfristigen klinischen Erfolg einer Implantation ist neben der Osseointegration



**Abbildung 1** 11 Jahre klinische Erfahrung bot das 11. Keramik-Symposium der AG Keramik in Frankfurt. (Abb. 1: AG Keramik)

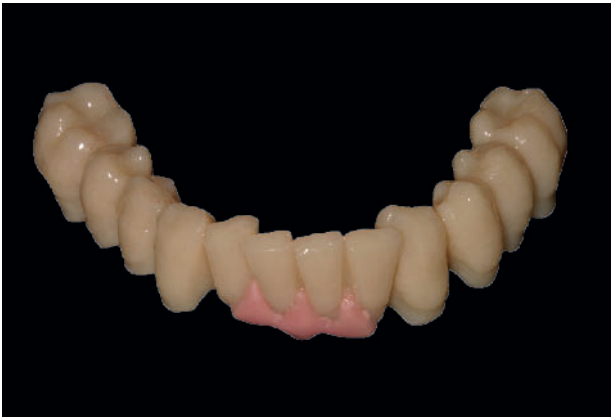des Enossalteils vor allem ein inniger Weichgewebekontakt zur Abdichtung der gingivalen Gewebe und der Suprastruktur erforderlich. Nur so kann eine Plaque- und Bakterienakkumulation minimiert werden. Deshalb muss periimplantäres Gewebe unterstützt und stabilisiert werden. Bei geringer Weichgewebshöhe ist laut Dr. *Marquardt* ein großer Implantatdurchmesser vorteilhafter für das Gingivamanagement. Während die Ausbildung der interproximalen Papille von der Höhe des krestalen Knochens bestimmt wird [24], unterstützt ein individuell konturiertes Abutment das Weichgewebe. Ist die Mukosa dünner als 2 mm, ist aus ästhetischen Gründen ein Keramik-Abutment zu bevorzugen. Hierbei optimiert die Individualisierung des Emergenzprofils den supragingivalen Randverlauf und verbessert die „rote Ästhetik“. Für ein optimales Behandlungsergebnis sollte das periim-

plantäre Weichgewebe zu einem frühen Zeitpunkt mit individuellen Heilungs-Abutments ausgeformt werden. Dadurch entsteht ein Durchtrittsprofil, das weitgehend dem natürlichen Zahn entspricht.

Abutments aus Zirkoniumdioxid ( $ZrO_2$ ) verursachen grundsätzlich weniger mukosale Verfärbungen als Metall-Abutments. Ferner ist die Weichgewebsintegration von  $ZrO_2$  vergleichbar mit jener von Titan [12]. Eine Literaturstudie zeigte, dass die Überlebenswahrscheinlichkeit von Abutments aus  $ZrO_2$  und Titan mit ca. 99 % nach 5 Jahren sich nicht signifikant unterscheiden [18, 19]. Bei Titan-Abutments wurde jedoch häufiger von ästhetischen Problemen berichtet.

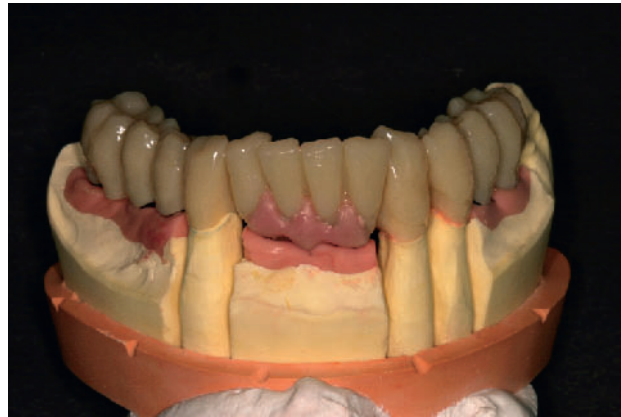Bei den  $ZrO_2$ -Abutments stehen heute folgende Ausführungen zur Wahl: 1. Konfektionierte Abutments mit einer zentralen, metallischen Halteschraube,

\* Dieser Bericht wurde redaktionell gekürzt. Die ausführliche Fassung mit den Vorträgen aller Referenten kann angefordert werden. E-Mail: kern.ag-keramik@t-online.de



**Abbildung 2** Implantat-prothetische Planungsphase: Das aufgewachste Mok-up simuliert das anvisierte Therapieziel.

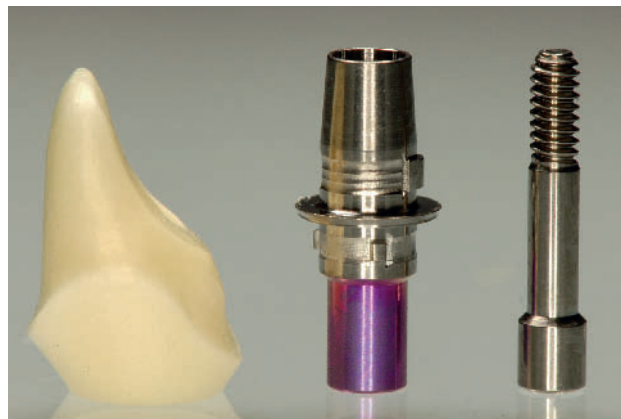(Abb. 2-4: Marquardt/Semsch)



**Abbildung 3** Auf dem Modell wird die Gestaltung des periimplantären Weichgewebes sichtbar.



**Abbildung 4** Individueller  $ZrO_2$ -Aufbau, verklebt auf dem stabilisierenden Titan-Abutment (Hybrid-Abutment).



**Abbildung 5** Die Titanhülse stabilisiert das  $ZrO_2$ -Abutment und vermeidet Zugspannung bei Verschraubung.

(Abb. 5: Beuer/Schweiger)

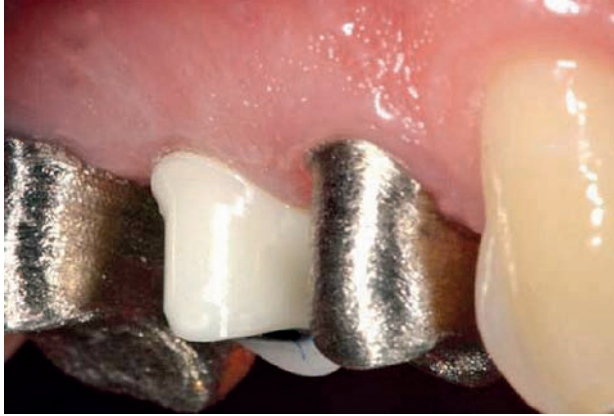2. individuell im CAD/CAM-Verfahren gefertigte Abutments, 3. zweiteilige (Hybrid)Abutments, bei denen die Enossalverbindung über eine Titanhülse hergestellt wird, die mit einem  $ZrO_2$ -Abutment (Überwurfteil) verklebt wird. Eine Übersichtsarbeit belegt, dass  $ZrO_2$ -Abutments für Einzelzahnimplantate im Molarenbereich mit guten Prognosen genutzt werden können [3, 13, 27].

Konfektionierte Keramik-Abutments eignen sich besonders für klinische Situationen, in denen die Abutmentform bereits eine weitgehende, optische Pfeilergeometrie für die spätere Prothetik erreicht hat und nur noch ein geringes Beschleifen des Abutments erfordert. In den Fällen, in denen ausgeprägte Angulationen vorhanden sind und die Form des konfektionierten Aufbaus stark von der natürlichen Pfeilergeometrie abweicht, ist

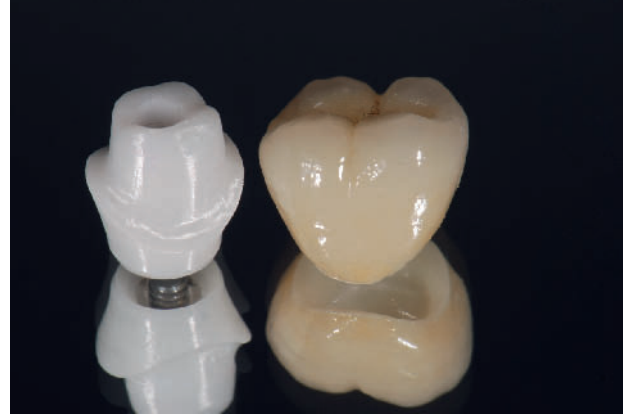das individuell gefertigte, vollkeramische Abutment angezeigt. Speziell gestaltete Abutments, die bereits die Geometrie eines beschliffenen Prämolaren oder Molaren nachbilden, sind für eine anatomisch korrekte Gerüstgestaltung auch aus mechanischen Gründen vorteilhafter. Zweiteilige  $ZrO_2$ -Abutments bieten den Nutzen, dass sie ähnlich geformt werden können wie ein beschliffener, natürlicher Pfeiler [17]. Im 5-jährigen Beobachtungszeitraum zeigten individualisierte  $ZrO_2$ -Abutments auf Einzelzahnimplantaten im Frontzahn- und Molarengebiet, die über eine Implantat-Abutment-Verbindung mit einem Metall-Sekundärteil (Titan-Mesiostruktur) verfügten, aufgrund der hohen Stabilität eine sehr gute klinische Überlebensrate [26]. Aufgrund des bioinerten Charakters von  $ZrO_2$ , d. h. dem kaum detektierbaren Ausschwemmen

von Ionen, kommt es nicht zu Korrosionserscheinungen beim Kontakt mit Titan und metallischen Legierungen in der Mundhöhle. Studien belegen, dass es mit  $ZrO_2$  zu einer verbesserten Weichgewebsadaptation und zu einer geringeren, mikrobiellen Belagsbesiedlung kommt. Weniger entzündliche Reaktionen führen wiederum zu langfristig stabileren, klinischen Ergebnissen [29]. Durch die Ausformung des Weichgewebes wird die Überschussentfernung bei Zementierung erleichtert, da der marginale Rand der Restauration in den gut zugänglichen, intrasulkulären Bereich gelegt werden kann.

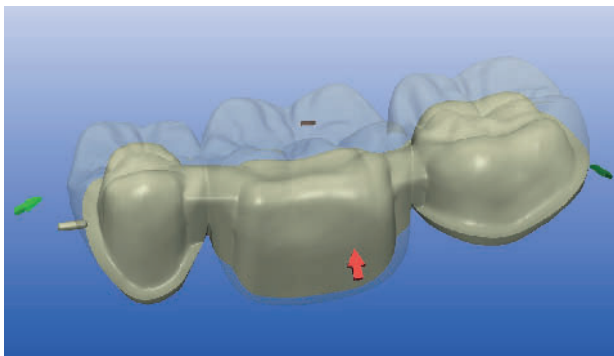
Zur Übertragung der klinischen Situation, zur Planung der therapeutischen Lösung und zur Vorbereitung der Suprastrukturen ist ein zahntechnisches Modell unabdingbar. Mit einem Wax-up oder Mok-up werden laut Semsch das periimplantäre



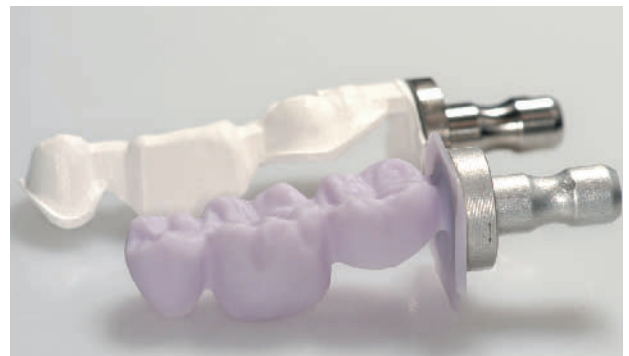**Abbildung 6**  $ZrO_2$ -Abutment in situ. Im Vergleich Goldkappchen auf natürlichen Zähnen. Die zahnähnliche Opazität und Form von  $ZrO_2$  vereinfacht das ästhetische Konzept. (Abb. 6: Marquardt/Semsch)



**Abbildung 7** Das  $ZrO_2$ -Abutment maskiert die Metallstruktur und unterstützt die Lichttransmission in der Krone ( $LS_2$ ). (Abb. 7: Zöllner)



**Abbildung 8** Aufspaltung des Datensatzes in einen Gerüst- und Verblendteil. (Abb. 8-10: Beuer/Schweiger)



**Abbildung 9** Ausgefrästes Brückengerüst aus  $ZrO_2$  (hinten) und Verblendschale aus  $LS_2$  vor dem farbbestimmenden Kristallisationsbrand.

Weichgewebe (Abb. 2, 3), Gingivaformer für das Durchtrittsprofil, prothetische Aufbauteile und die Zahnform gestalterisch festgelegt. Für die Herstellung individueller Abutments und Mesostrukturen sowie der definitiven Krone oder Brücke aus  $ZrO_2$  oder Lithiumdisilikat ( $LS_2$ ) haben sich die CAD/CAM-Verfahren bewährt [2]. Neue lichtoptische Scannersysteme ermöglichen die digitale Intraoralabformung mit hoher Genauigkeit und unterstützen automatisierte Prozesse, die nicht nur einen Vorschlag für das spätere Abutment-Design, sondern mit Hilfe von Querschnittsbildern auch Vorlagen zur Gestaltung der idealen Morphologie und für das transgingivale Emergenzprofil liefern.

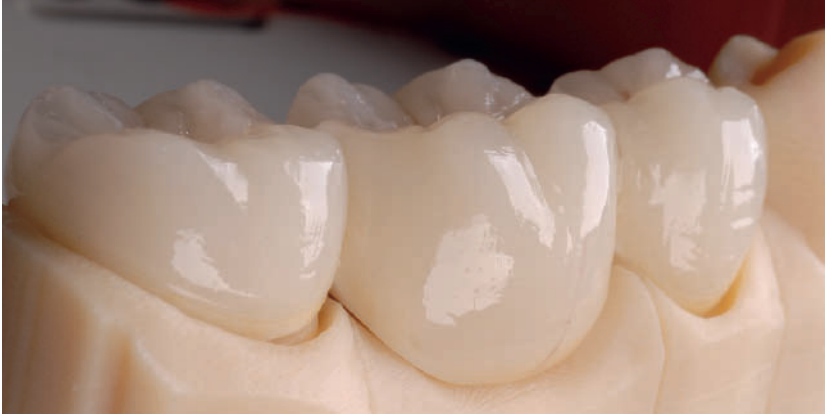### Implantat und Ästhetik: Kann digital helfen?

Der Vorteil der virtuellen Konstruktion liegt in der großen Varianzbreite des De-

signs. Es können zusätzliche Halteelemente in die Konstruktion der Suprastruktur integriert werden. Für den Design-Prozess werden zunächst zwei Scans durchgeführt – zuerst das Modell mit den Implantatanalogen und eingeschraubten Scanpfosten, um die Implantatposition zu erfassen. Dann folgt das Scannen der Wachsaufstellung. Dadurch wird das verfügbare Platzangebot für die Suprakonstruktion und die Ausrichtung der Kauebene festgelegt. Diese Information ist die Basis für die Konstruktion der Suprastruktur und die CAD/CAM-Fertigung. Die marginale Passung von computergestützt produzierten Suprastrukturen wurde in In-vitro-Studien untersucht. Es wurde eine mittlere Spaltbreite von 40 bis 50  $\mu m$  festgestellt [23], in einer anderen Studie 25  $\mu m$  [25]. Somit ist das Ergebnis besser als die Passgenauigkeit von gegossenen Edelmetallgerüsten (78  $\mu m$ ) [25]. Implantat-Suprastrukturen aus NEM zeig-

ten mittlere Spalten von 200 bis 230  $\mu m$  [4].

Die Verbindung zwischen Enossalpfeilern aus Titan und vollkeramischen Abutments ist laut Semsch immer noch Gegenstand der Diskussion. Einteilige  $ZrO_2$ -Abutments ohne Zwischenstruktur bieten den Vorteil, dass keine Klebereste im Sulcus das Weichgewebe reizen können. Problematisch ist der Schraubensitz, denn durch das Verschrauben von  $ZrO_2$  auf Metall entsteht geometrieabhängig eine Zugspannung in der Keramik, die zum klinischen Versagen führen kann [11]. Weitere Risiken bieten lange Kronen, geringe Pfeilerdurchmesser, geringe Wandstärken der Aufbauteile und scharfkantige Übergänge zwischen Elementen zur Rotationssicherung. Bei der Verwendung einer Titan-Mesiostruktur, die in das Titan-Enossalteil eingreift und von einem individuellen  $ZrO_2$ -Aufbau ummantelt wird (Abb. 4), wird das Risiko der Zugspannung



**Abbildung 10** Endgültige Brücke mit aufgesinterter CAD/CAM-Verblendung.

umgangen. Die Haltbarkeit der Klebung am Interface von Titanimplantat und Mesiostruktur erhielt eine gute Prognose [5]. Zur Konditionierung der Titan- und  $ZrO_2$ -Klebeflächen empfiehlt sich eine Strahlung mit 50  $\mu m$ -Korn  $Al_2O_3$ , 1 bar Strahldruck aus 20 mm Entfernung, gefolgt von einem Silanauftrag (Zirconia Primer) und der definitiven Verklebung mit Monomorphosphat.

$ZrO_2$ -Abutments maskieren aufgrund ihrer Opazität den metallfarbigen Enossalpfeiler (Abb. 5, 6), transmittieren einfallendes Licht und unterstützen die Farbwirkung der finalen Implantatkrone. Das Interface zwischen Enossalpfeiler und  $ZrO_2$ -Aufbau ist bei den meisten Herstellern mit einem Rotationsschutz ausgestattet, der ein Verdrehen des Aufbaus und somit ein falsches Verkleben auf der Titanbasis verhindert. Als Verbindung zur Krone ist laut *Semsch* die konische Abutmentform für den Einzelzahn-Lückenschluss zu bevorzugen. Im Test provozierte Mikrobewegungen zeigten keinen Verzug zulasten der Randsichtigkeit [28]. Allerdings darf der konifizierte Hals nicht zu schmal gewählt werden, weil dies die Stabilität einschränkt und eine Schraubenlockerung begünstigt [14]. Um eine weitgehende, bakterielle Abdichtung zu erzielen, muss das Gewinde ein hohes Drehmoment (Torque) aufnehmen können.

### Implantatprothetik klinisch bewährt?

Haben Oxidkeramiken eine gute klinische Performance als Gerüstwerkstoff

für Kronen und Brücken literaturbelegt nachgewiesen, gibt es laut Prof. Dr. Axel Zöllner, Universität Witten-Herdecke, noch Indikationen, die eine sorgfältige Nutzenabwägung hinsichtlich der einzusetzenden Therapiekonzepte und Werkstoffe benötigen. Im Frontzahn- und Prämolarenbereich sind aus ästhetischen Gründen vollkeramische Implantat-Abutments zur Maskierung von Titanstrukturen angezeigt und vertretbar (Abb. 7). Für den Vollkeramikeinsatz auf Implantaten im Molarenbereich liegen jedoch noch sehr wenige klinische Studien vor, die zumindest einen 5-jährigen Beobachtungszeitraum dokumentieren [7]. Zeigen Vollkeramik-Kronen auf vitalen Molaren eine gute Überlebensrate, vergleichbar mit VMK-Kronen [15], unterliegen implantatgetragene Einzelkronen auf  $ZrO_2$ -Gerüst einem höheren Misserfolgsrisiko [21] und erfordern eine sorgfältige Überprüfung der funktionellen Situation. Mehrgliedrige Brücken mit  $ZrO_2$ -Gerüsten auf vitalen Pfeilerzähnen haben sich bewährt [1]; auf implantatgetragenen Pfeilern besteht jedoch das Risiko von Verblendfrakturen (Chipping), die bereits kurz nach Eingliederung auftreten können [10]. In einer kontrollierten In-vivo-Studie verglich Prof. Zöllner Brücken mit  $ZrO_2$ -Gerüst auf natürlichen Zähnen und auf Implantaten. Bei den implantatgetragenen Suprakonstruktionen traten in einem erheblichen Umfang Verblendfrakturen auf. Anbetracht dessen, dass dafür vermutlich die fehlende Eigenbeweglichkeit der osseointegrierten Implantate verantwortlich ist und zu einer stärkeren kaufunktionellen Belastung der Suprakonstruktion im Ver-

gleich zu natürlichen Zähnen führt, empfahl Prof. Zöllner, sorgfältig das Okklusionskonzept implantatgetragener Kronenkaufflächen in der Planung zu definieren. Um das Abplatzen der Verblendkeramik unter Kaudruckbelastung zu verhindern, sollten keine Okklusionskontakte auf der Randleiste positioniert werden. Kontakte sollten in die Mitte der Kaufläche oder auf den zentrischen Höcker gelegt werden [20]. Die Überprüfung der Indikation sollte keinesfalls ein „reflektorisches zurück zu Metallkaufflächen“ auslösen, sondern den klinischen und werkstofflichen Alternativen Priorität einräumen.

Gerüste mit einer uniformen Wandstärke führen zu stark überhöhten Verblendschichtstärken und damit zu einem höheren Frakturrisiko in der Verblendung. Um dieses auf  $ZrO_2$ -Gerüsten generell zu vermeiden, sollten die Kronenkappen anatoforn – d. h. der anatomischen Außenform folgend – gestaltet werden, um Spannungen am Interface von Gerüst zur Verblendung zu vermeiden. Dies wird dadurch erreicht, dass die Krone im CAD/CAM-Verfahren gleichmäßig um Schmelzschichtdicke reduziert wird, um Raum für die manuelle Verblendung zu schaffen. Dadurch werden auch die Höcker ausgeformt zur Unterstützung der Kontaktpunkte. Das techniksensitive  $ZrO_2$  sollte nach der festigkeitssteigernden Sinterung nicht mit grobkörnigen Diamantschleifern nachbearbeitet werden, um eine monokline Phasenverschiebung durch Überhitzung sowie strukturschwächende Mikrorisse zu vermeiden. Eine abrasive Gerüstbearbeitung kann nur unter Wasserkühlung in der Laborturbine erfolgen und sollte auf kleinflächige Areale begrenzt bleiben. Neue Optionen in der Verblendtechnik bietet Lithiumdisilikat ( $LS_2$ ) im Überpressverfahren, das über eine höhere Biegebruchfestigkeit verfügt als die konventionelle Feldspat-Verblendkeramik [22].

Für Kronen und Brücken aus „Voll-Zirkon“, also aus semitransparentem  $ZrO_2$  – das vollenanatomisch ausgefräst wird und keine zusätzliche Verblendung benötigt – liegen laut Prof. Zöllner noch keine Aussagen zur klinischen Bewährung vor. Aus dem Ansatz entwickelt, Chippings zu vermeiden, enthält dieser Werkstoff keine Aluminiumoxid-Dotierung ( $Al_2O_3$ ), um die Opazität zu verringern. Dadurch wird die Biegefestigkeit

von  $ZrO_2$ , die üblich bei ca. 1200 Mega-Pascal (MPa) liegt, reduziert. Über die klinische Relevanz dieser Eigenschaftsveränderung im langfristigen Verhalten liegen noch keine Erkenntnisse vor.

Als Fazit resümierte der Referent, dass Verblendkronen auf  $ZrO_2$ -Gerüsten auf natürlichen Kronenstümpfen zuverlässige Einzelzahnversorgungen sind. Bei implantatgetragenen Kronen erhöht das individuell gestaltete Keramikabutment die klinische Performance und verbessert den ästhetisch wichtigen, dentogingivalen Übergang „von Rot nach Weiß“. Vollkeramische Brücken auf  $ZrO_2$ -Gerüsten mit Verblendung, die im Molarenbereich von natürlichen Zähnen oder von Implantatpfählen getragen werden, benötigen laut Prof. Zöllner eine sorgfältige Indikationsstellung und erfordern in angezeigten Fällen ein valides Okklusionskonzept zur Sicherstellung funktioneller Eigenschaften.

### CAD/CAM steigert Qualität und Produktivität

Die Digitalisierung von Praxisvorgängen und die Computerunterstützung von Behandlungsabläufen ist in der Zahnarztpraxis angekommen. Diese Entwicklung hat in jüngerer Zeit besonders die Datenerfassung von Gebiss-situationen und die digital gesteuerte Fertigung von vollkeramischen Restaurationen voran getrieben. PD Dr. Petra Güß, Oberärztin in der prothetischen Abteilung der Universitätszahnklinik Freiburg, machte die Situation unter dem Thema „Digitaler Workflow und Vollkeramik“ transparent. Die Referentin belegte mit publizierten Daten, dass die digitale Intraoralabformung bereits die Genauigkeit von Elastomerabformungen erreicht und teilweise schon übertrifft. Der entscheidende Vorteil der digitalen Intraoral-Abformung liegt darin, dass unmittelbar nach dem Scannen eine dreidimensionale Ansicht der Präparation verfügbar ist, mit der unter multiplen Perspektiven und Detailansichten präparative Unzulänglichkeiten detektiert und sofort behoben werden können. Neben dieser Standardisierung liegt der weitere Nutzen in der direkten Übertragung der klinischen Situation als Datensatz auf die weiteren, zahntechnischen Arbeitsschritte (siehe Bericht in DZZ No 11/2011, p 858).

Die Automatisierung von Arbeitsabläufen bei der Herstellung von Zahnersatz ist inzwischen in den zahntechnischen Labors zum Standard geworden. Die Nutzung von digital erzeugten Datensätzen, das computergestützte Konstruieren von Restaurationen auf dem Bildschirm sowie die NC-gesteuerte Verarbeitung von Silikat- und Oxidkeramiken hat die Produktivität erheblich gesteigert und die Reproduzierbarkeit der Ergebnisse möglich gemacht. Dadurch werden industrielle Qualitätsstandards erreicht. Nach den Darstellungen von PD Dr. Florian Beuer und ZT Josef Schweiger, Poliklinik für Zahnärztliche Prothetik, Universität München, die zum Thema „Die Zukunft ist digital“ referierten, werden sich CAD/CAM-Systeme noch mehr vernetzen und die Behandlung in der Praxis in die digitale Prozesskette einbeziehen. Der Fokus liegt zurzeit auf der Weiterentwicklung des digitalen Arbeitsablaufs durch die Einführung intraoraler Erfassungssysteme für prothetische Rekonstruktionen.

Der grundsätzliche Unterschied zur bisherigen CAD/CAM-Fertigung von Zahnersatz besteht in der Schlüsselstellung „Datenerfassung“. Wurden bislang meist Modelle im zahntechnischen Labor mittels des Extraoral-Scanners in digitale Daten umgewandelt, so bekommt der Zahnarzt durch die intraorale Erfassung nun die „Datenhoheit“. Dadurch entscheidet er, wohin die Daten gesandt werden und damit auch, wo gefertigt wird. Auch in der Kommunikation zwischen Zahnarzt und Zahntechniker ergeben sich neue Möglichkeiten. Mit dem Auftrag können ergänzende Fazialfotos sowie Angaben zu Zahnfarbe, Individualisierung, Werkstoff, Okklusionskonzept etc. mitgesendet werden. Der Zahntechniker öffnet den Datensatz mit der Software und kann bei Bedarf sofort und ohne Zeitverlust parallel mit dem Behandler auf die Zahnsituation schauen, um Einzelheiten zu Design, Wandstärken, Ästhetik, Kontaktpunkten und Funktion zu besprechen.

Ein weiterer Meilenstein ist die computergestützte Fertigung von Arbeitsmodellen für den Zahntechniker. Der virtuelle Datensatz steuert das Ausfräsen oder die stereolithografische Fertigung eines Kunststoffmodells, das das Restaurationsgerüst aufnimmt und das aufbrennkeramische Verblenden und das Artikulieren ermöglicht. Dem Team Beu-

er und Schweiger ist es gelungen, durch das Aufspalten von Datensätzen in Gerüst- und Verblendformen anatomisch exakt passende Verblendschalen für Kronen und Brücken auszuschleifen und die Teile im Sinterverbundbrand zusammen zu fügen (Abb. 8–10). Diese Technik ist geeignet, die Belastungsfähigkeit der Verblendung zu steigern und die Herstellung wirtschaftlicher zu gestalten.

### Adhäsivbrücke für den Lückenschluss

Für die rehabilitierende Prothetik wurde unter Einsatz der Adhäsivtechnik in den vergangenen Jahren ein neues Behandlungsverfahren entwickelt, das besonders den Lückenschluss mit minimal-invasiver Vorbereitung im Fokus hat. Prof. Dr. Matthias Kern, Direktor der Klinik für Zahnärztliche Prothetik, Propädeutik und Werkstoffkunde am Universitätsklinikum Schleswig-Holstein in Kiel, hat in diesem Bereich umfangreiche Erfahrungen gesammelt. Prof. Kern stellte seine Ergebnisse unter dem Titel „Einflügelige vollkeramische Adhäsivbrücken aus Zirkonoxidkeramik“ vor (siehe ausführlichen Bericht in DZZ No 10/2011, p 72–74).

Adhäsivbrücken mit  $ZrO_2$ -Gerüst, verklebt mit einem Flügel am Nachbarzahn, gelten inzwischen als erprobte Therapielösung für den Lückenschluss im Frontzahnbereich. Mit dieser Technik wurde bewiesen, dass durch die 1-flügelige Versorgungsart die Eigenbeweglichkeit der Zähne erhalten bleibt. Dadurch können in angezeigten Fällen das Beschleifen kariesfreier Lateralzähne für eine konventionelle Brücke oder ein Implantat, z. B. bei insuffizienter Knochen-situation oder im juvenilen Gebiss, substituiert werden [9].

### Aktueller Stand der Keramikfeldstudie

„Sie sagen uns, wie Sie was tun – und wir geben Ihnen Ihre klinische Standortbestimmung.“ Mit diesen Worten stellte Dr. Bernd Reiss, Malsch, das Qualitätssicherungsprojekt (Ceramic Success Analysis) der AG Keramik vor.

Die klinischen Erfahrungen mit vollkeramischen Restaurationen um-

fassen mittlerweile – zusammen mit Pilotstudien – mehr als 20 Jahre. Vor allem über CAD/CAM-gefertigte Restaurationen liegen umfangreiche Daten vor. Das von der AG Keramik betriebene Programm ermöglicht dem einzelnen Zahnarzt seine individuelle Standortbestimmung: der klinische Verlauf seiner individuellen Daten wird ausgewertet und in Vergleich mit den Durchschnittswerten gestellt. Damit ist eine deutlich größere Praxisnähe gewährleistet als bei Fremdstudien, die häufig nicht das Procedere in der eigenen Praxis widerspiegeln. Bisher nehmen ca. 200 Zahnärzte an der Studie teil. Derzeit bilden 4.516 Einsetzbefunde die Grundlage für die Analysen und mehr als 5.000 Nachuntersuchungen

an 2.366 Zähnen fließen in die Auswertung ein.

Neuerdings können die Befunddaten unter [www.csa-online.net](http://www.csa-online.net) in einem passwortgeschützten Bereich eingegeben werden. Neben der tabellarischen Darstellung der Ergebnisse erhält der Teilnehmer auch eine individuelle Kaplan-Maier-Auswertung.

### Forschungspreise für den Nachwuchs

Der Forschungspreis der AG Keramik ging in diesem Jahr an zwei junge Wissenschaftler. Den 1. Preis teilen sich Dr. Ulrike Beier, Universitätsklinik für Zahnersatz und Zahnerhaltung, Innsbruck,

für die Arbeit „Clinical long-term evaluation and failure characteristics of 1335 all-ceramic restorations“ – und Zahnarzt Markus Zaruba, Klinik für Präventivzahnmedizin, Parodontologie und Kariologie, Universität Zürich, mit der Studie „New indications for ceramic and composite inlays. Proximal minimal invasive preparations with undercuts and relocation of proximal subgingival margins.“ Eine Anerkennung der Jury erhielt Zahnarzt Efsthios Karatzogiannis, Universität Heidelberg, für die Arbeit „Bruchlast von Zahnimplantat getragener Zirkondioxid-Brücken“.

**DZZ**  
Manfred Kern – Schriftführung der Arbeitsgemeinschaft für Keramik in der Zahnheilkunde; [info@ag-keramik.de](mailto:info@ag-keramik.de); [www.ag-keramik.eu](http://www.ag-keramik.eu)

### Literatur

- Al-Amleh B, Lyons K, Swain M: Clinical trials in zirconia: A systematic review. *J Oral Rehabil* 37, 641–652 (2010)
- Beuer F, Beuer S, Schweiger J, Schaller P, Edelhoff D: Teamwork auf höchstem Niveau. *Zahnärztl. Mitteil* 101, 3A, 266–270 (2011)
- Canullo L: Clinical outcome study of customized zirconia abutments for single-implant restorations. *Int J Prosthodont* 20, 489–493 (2007)
- de Torres EM, Rodgrues RC, de Mattos MG, Ribeiro RF: The effect of commercially pure titanium and alternative dental alloys on the marginal fit of one-piece cast implant frameworks. *J Dent* 35, 800–805 (2007)
- Ebert A, Hedderich J, Kern M: Retention of zirconia ceramic copings bonded to titanium abutments. *Int J Oral Maxillofac Implants* 22, 921–927 (2007)
- Harder S, Wiltfang J, Kern M: Prothetische Versorgung distaler Freundsituationen mit dentalen Implantaten zur Vermeidung herausnehmbaren Zahnersatzes. *Quintessenz* 60, 1305–1318 (2009)
- Hobkirk JA, Abdel-Latif HH, Howlett J, Welfare R, Moles DR: Prosthetic treatment time and satisfaction of edentulous patients treated with conventional or implant-stabilized complete mandibular dentures: A case-control study (part 2). *Int J Prosthodont* 22, 13–19 (2009)
- Kern M, Kohal RJ, Mehl A et al.: Implantat-Abutments, p 67–73. Aus: *Vollkeramik auf einen Blick*. AG Keramik, 4. Aufl., Ettlingen 2010
- Kern M, Sasse M: Ten-year survival of anterior all-ceramic resin-bonded fixed dental prostheses. *J Adhes Dent* 13 407–410 (2011)
- Larsson C, Vult van Steyern P, Sunzel B, Nilner K: All-ceramic two- to five-unit implant supported reconstructions. A randomized, prospective clinical trial. *Swed Dent J* 30, 45–53 (2006)
- Magne P, Paranhos MP, Burnett LH jr, Magne M, Belser UC: Fatigue resistance and failure mode of novel-design anterior single-tooth implant restorations: Influence of material selection for type III veneers bonded to zirconia abutments. *Clin Oral Implants Res* 22, 195–200 (2011)
- Nakamura K, Kanno T, Milleding P, Ortgren U: Zirconia as a dental implant abutment material: A systematic review. *Int J Prosthodont* 23, 299–309 (2010)
- Nothdurft FP, Pospiech PR: Zirconium dioxide implant abutments for posterior single-tooth replacement: First result. *J Periodontol* 80, 2065–2072 (2009)
- Nothdurft FP, Doppler KE, Erdelt KJ, Knauber AW, Pospiech PR: Influence of artificial aging on the load-bearing capability of straight or angulated zirconia abutments in implant/tooth-supported fixed partial dentures. *Int J Oral Maxillofac Implants* 25, 991–998 (2010)
- Pjetursson BE, Sailer I, Zwahlen M, Hämmerle CH: A systematic review of the survival and complication rates of all-ceramic and metal-ceramic reconstructions after an observation period of at least 3 years. Part I: Single crowns. *Clin Oral Implants Res* 18 (Suppl 3), 73–85 (2007)
- Raghoobar GM, Meijer HJ, van't Hof M, Stegenga B, Vissink A: A randomized prospective clinical trial on the effectiveness of three treatment modalities for patients with lower denture problems. A 10 year follow-up study on patient satisfaction. *Int J Maxillofac Surg* 32, 498–503 (2003)
- Rinke S: *Keramikabutments*. Buch: *Vollkeramik – ein Praxiskonzept*. Quintessenz, Berlin 2012, p 145–170
- Sailer I, Philipp A, Zembic A, Pjetursson BE, Hämmerle CH, Zwahlen M: A systematic review of the performance of ceramic and metal implant abutments supporting fixed implant reconstructions. *Clin Oral Implants Res* 20(Suppl 4), 4–31 (2009)
- Sailer I, Sailer T, Stawarczyk B, Jung RE, Hämmerle CH: In vitro study of the influence of the type of connection on the fracture load of zirconia abutments with internal and external implant-abutment connections. *Int J Maxillofac Implants* 24, 850–858, (2009)
- Scherrer SS, Cesar PE, Swain MV: Direct comparison of the bond strength results of the different test methods: A critical literature review. *Dent Mater* 26, 78–93 (2010)
- Schwarz S, Schröder C, Corcodel N, Hassel AJ, Rammelsberg P: Retrospective comparison of semipermanent cementation of implant-supported single crowns and FDPs with regards of the incidence of survival and complications. *Clin Implant Dent Relat Res* 14 (2011), DOI: 10.1111/j.1708–8208.2011.00396.x
- Stawarczyk B, Ozcan M, Hämmerle CH, Roos M: The fracture load and failure types of veneered anterior zirconia crowns: An analysis of normal and Weibull distribution of complete and censored data. *Dent Mater* 22 (2011)
- Takahashi T, Gunne J: Fit of implant frameworks: An in vitro comparison

- between two fabrication techniques. *J Prosthodont Dent* 89, 256–260 (2003)
24. Tarnow D, Elian N, Fletcher P et al.: Vertical distance from the crest of bone to the height of the interproximal papilla between adjacent implants. *J Periodontol* 74, 1785–1788, (2003)
  25. Torsello F, Torresanto VM, Ercoli C, Cordaro L: Evaluation of the marginal precision of one-piece complete arch titanium framework fabricated using five different methods for implant-supported restorations. *Clin Oral Implants Res* 19, 772–779 (2008)
  26. Zembic A, Glauser R, Khraisat A, Hämmerle CH: Immediate vs. early loading of dental implants: 3-year results of a randomized controlled clinical trial. *Clin Oral Implants Res* 21, 481–489 (2010)
  27. Zembic A, Sailer I, Jung RE, Hämmerle CH: Randomized-controlled clinical trial of customized zirconia and titanium implant abutments for single-tooth implants in canine and posterior regions: 3-year result. *Clin Oral Implants Res* 20, 802–808 (2009)
  28. Zipprich H, Weigel P, Lange B, Lauer HC: Erfassung, Ursachen und Folgen von Mikrobewegungen am Implantat-Abutment-Interface. *Implantologie* 15, 31–46 (2007)
  29. Zitzmann N, Berglundh T, Marinello CP, Lindhe J: Expression of endothelial adhesion molecules in the alveolar ridge mucosa, gingiva and perimplant mucosa. *J Clin Periodontol* 29, 490–495 (2002)